



BIOCONTROL
VETERINÄR · LABOR · PARTNER

DIROFILARIA IMMITIS BEIM HUND

DIAGNOSTIK UND THERAPIE



//

DIE CANINE DIROFILARIOSE – EINE VEKTOR-ÜBERTRAGENE ERKRANKUNG AUSGELÖST DURCH FADENWÜRMER

EINFÜHRUNG

- Die canine Dirofilariose zählt zu den Vektor-übertragenen Erkrankungen und wird durch Fadenwürmer der Gattung *Dirofilaria immitis* ausgelöst.
- Herzwurminfektionen sind beim Hund weltweit in tropischen und subtropischen Regionen verbreitet, in Europa v.a. im Mittelmeerraum und in Osteuropa.
- Laut ESCCAP (European Scientific Counsel Companion Animal Parasites) besteht derzeit für Hunde in Deutschland kein nennenswertes Risiko für eine Herzwurminfektion.
- Neuere Daten verzeichnen jedoch eine Ausbreitung der Dirofilarien in bislang als nichtendemisch geltende Gebiete. Aufgrund der zunehmenden Zahl von Tieren, die in endemische Gebiete reisen oder aus diesen nach Deutschland importiert werden, sind Tierärzte/-Innen immer häufiger mit Prävention, Diagnostik und Therapie von *Dirofilaria immitis* konfrontiert.

VON DER MIKROFILARIE ZUR MAKROFILARIE – DER ENTWICKLUNGSZYKLUS

Dirofilaria immitis wird über verschiedene Stechmückenarten übertragen, welche den essentiellen Zwischenwirt darstellen. Bei der Blutmahlzeit nehmen die Stechmücken Mikrofilarien auf, die im peripheren Blut zirkulieren. Die Mikrofilariendichte weist tageszeitliche Schwankungen auf und ist zwischen 18 und 20 Uhr am höchsten.

Im Zwischenwirt entwickeln sich die Mikrofilarien innerhalb von 2-3 Wochen zur infektiösen Larve 3, welche dann beim Saugakt auf den Wirt (Hund) übertragen wird. Nach einer Wanderung durch verschiedene Gewebe und zwei Häutungen, gelangt das Larvenstadium 5 (präadulte Würmer) ins Gefäßsystem und

erreicht ungefähr 100 Tage nach der Infektion die Pulmonalarterien und die rechte Herzkammer. Der komplette Zyklus bis zur Geschlechtsreife dauert mindestens 6 Monate. Die weiblichen Makrofilarien produzieren dann Mikrofilarien, die in den Blutstrom abgesetzt werden und dort zirkulieren.

Mikrofilarien, die transplazentar oder über eine Bluttransfusion übertragen werden, können nicht zu adulten Herzwürmern heranreifen, da der Zwischenwirt fehlt. Der Nachweis von zirkulierenden Mikrofilarien bei Welpen unter sechs Monaten spricht somit für eine transplazentare Übertragung und nicht für eine patente Infektion.

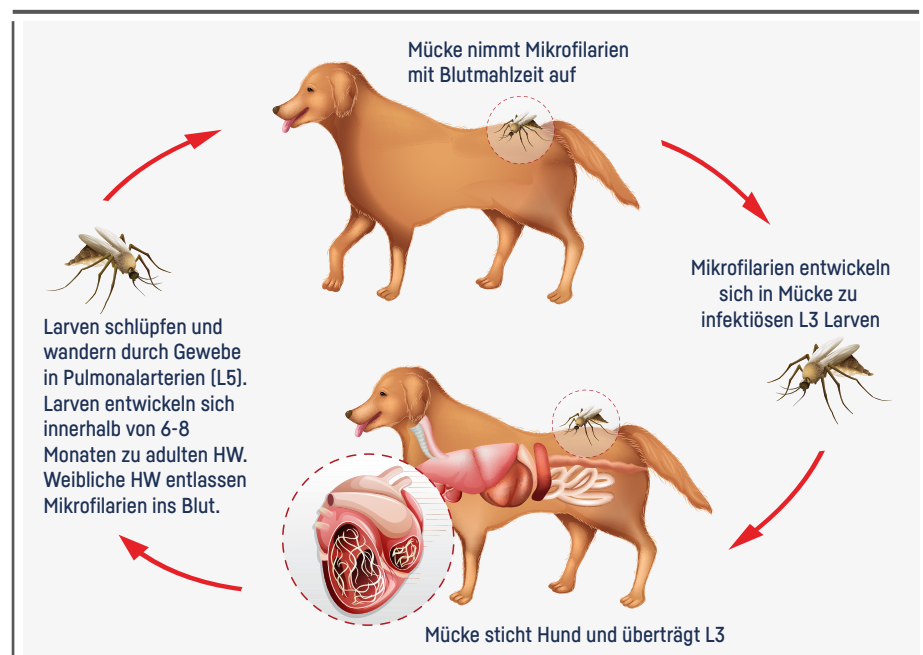


ABB. 1 Entwicklungszyklus von *Dirofilaria immitis* (HW = Herzwürmer)

DIE PATHOPHYSIOLOGIE HINTER DER SYMPTOMATIK

Die Anwesenheit von adulten Herzwürmern führt bereits kurz nach deren Erreichen der Pulmonalarterien zu reaktiven Gefäßveränderungen (Endoarteritis, muskuläre Hypertrophie der Arteriolenwände). Die Dehnbarkeit der Gefäßwand nimmt ab und es kommt zu einer Einengung des Gefäßlumens. Dies wird zusätzlich verstärkt durch die Anwesenheit der Würmer an sich. Die Folge ist eine pulmonale Hypertension. Auch eine sehr geringe Wurmbürde kann zu schweren

Lungen(gefäß)schäden und Lungenhochdruck führen, insbesondere bei hohem Herzminutenvolumen (z.B. körperliche Anstrengung). Infolge der chronischen pulmonalen Hypertonie kann sich ein Cor pulmonale (Rechtsherzvergrößerung sowie Hypertrophie der rechtsventrikulären Wand) entwickeln. Ein massiver Wurmbefall kann zu einer mechanischen Stenose der Venae cavae führen (Vena-Cava-Syndrom).

Hypersensitivitätsreaktionen können eine eosinophile Pneumonie auslösen, die zusätzlich das Lungengewebe schädigt.

Durch das Absterben von Herzwürmern wird eine noch stärkere Immunreaktion seitens des Wirts ausgelöst als durch lebende Würmer. Die Folgen sind eine Verschlechterung der bereits bestehenden Lungen(gefäß)veränderungen sowie ein Embolierisiko durch Wurmbfragmente und Thromben.

ZUR BEZIEHUNG VON DIROFILARIEN UND WOLBACHIEN

Dirofilaria immitis beherbergt - wie auch andere Filarienarten - Wolbachia pipientis, ein obligat intrazelluläres, gramnegatives Bakterium (Rickettsiales) des Genus Wolbachia. Wolbachien leben in Symbiose mit den Filarien und sind essentiell für die Häutung der Larven in Wirt und Zwischenwirt. Die exakte Rolle der Wolbachien in der Pathogenese der Herzwurminfektion ist unklar.

Wolbachia-Oberflächenproteine wurden in den Nieren und der Lunge von mit Herzwürmern infizierten Hunden nachgewiesen. Sie scheinen dort für Entzündungsreaktionen verantwortlich zu sein. Zudem unterdrücken sie die Immunantwort des Wirtes gegen Dirofilarien.

WELCHE KLINISCHEN SYMPTOME TRETEN BEI INFIZIERTEN HUNDEN AUF?

Die klinische Symptomatik der Dirofilariose ist sehr variabel und reicht von asymptomatisch bis tödlich verlaufend. In vielen Fällen zeigen die betroffenen Hunde jedoch keine klinischen Anzeichen und die Dirofilaria immitis-Infektion wird bei einer Routineuntersuchung festgestellt. Liegen Symptome vor, ist Husten das häufigste klinische Zeichen.

WIE KANN ICH EINE HERZWURMERKRANKUNG DIAGNOSTIZIEREN?

Eine Untersuchung auf Herzwürmer ist frühestens 6 Monate nach Infektion sinnvoll (siehe Entwicklungszyklus). Vor dem 7. Lebensmonat sollten Hunde somit auch nicht getestet werden.

Sowohl als Screening-Untersuchung asymptomatischer Hunde als auch bei Verdacht auf eine Dirofilaria immitis-Infektion wird eine Kombination aus Antigentest und Mikrofilarien-Nachweis empfohlen, da beide Tests unterschiedliche Parasitenstadien detektieren.

● ANTIGENTEST

Die serologische Untersuchung auf Antigene ist die sensitivste Methode, die momentan zur Verfügung steht. Detektiert wird hier ein von adulten weiblichen Herzwürmern produziertes Protein. Selbst bei einer sehr geringen Wurmbürde (1-2 adulte weibliche Würmer) ist in den meisten Fällen Antigen nachweisbar. Ein Nachweis männlicher adulter Würmer ist momentan nicht möglich.

Falsch negative und falsch positive Ergebnisse kommen vor. Bei klinisch unauffälligen Hunden mit positivem Antigentest sollte die Diagnose immer mit einer Wiederholungsuntersuchung bestätigt werden.

Falsch negative Ergebnisse können auftreten bei:

- Geringer Wurmbürde
- Noch nicht geschlechtsreifen weiblichen Würmern
- Ausschließlichem Vorliegen männlicher Herzwürmer
- Auftreten von Antigen-Antikörper-Komplexen
- Vorangegangener Therapie mit makrozyklischen Laktone

Bei infizierten Hunden, die makrozyklische Laktone erhielten, kann der Antigennachweis bis zu 9 Monate nach der Infektion unterdrückt sein. Zum Aufbrechen von Antigen-Antikörper Komplexen kann das Serum erhitzt und der Test wiederholt werden. Routinemäßig wird dies aktuell nicht empfohlen, kann aber im Bedarfsfall angefragt werden.

Falsch positive Ergebnisse wurden bisher beschrieben bei Kreuzreaktionen mit:

- Acanthocheilonema dracunculoides
- Dirofilaria repens (selten)
- Angiostrongylus vasorum (betrifft nicht das Biocontrol Test-Kit)
- Spirocerca lupi

Neben der Diagnose ist der Antigentest auch zur Therapiekontrolle der adultiziden Behandlung der zuverlässigste Test.

● MIKROFILARIENTESTS

Zum Nachweis einer Mikrofilariämie stehen hochsensitive molekulare Verfahren (PCR) sowie der modifizierte Knott-Test und Filtrationstest zur Verfügung. Der Mikrofilarien-Nachweis bestätigt einen positiven Antigentest und identifiziert einen Patienten als Erregerreservoir. Bis zu 30% der mit adulten Würmern infizierten Hunde weisen keine zirkulierenden Mikrofilarien auf (okkulte Infektion). Falsch negative Befunde sind außerdem unter der Gabe von makrozyklischen Laktone möglich. Da die Mikrofilariendichte in den Abendstunden am höchsten ist, wird eine Blutprobenentnahme zu diesem Zeitpunkt empfohlen.

● ERGÄNZENDE DIAGNOSTISCHE MÖGLICHKEITEN

Ergänzend zur Labordiagnostik können bildgebende Verfahren (Röntgenaufnahmen des Thorax, Echokardiographie) insbesondere zur Beurteilung des Schweregrades der Infektion beitragen.

// ALGORITHMUS DIAGNOSE DIROFILARIA IMMITIS //

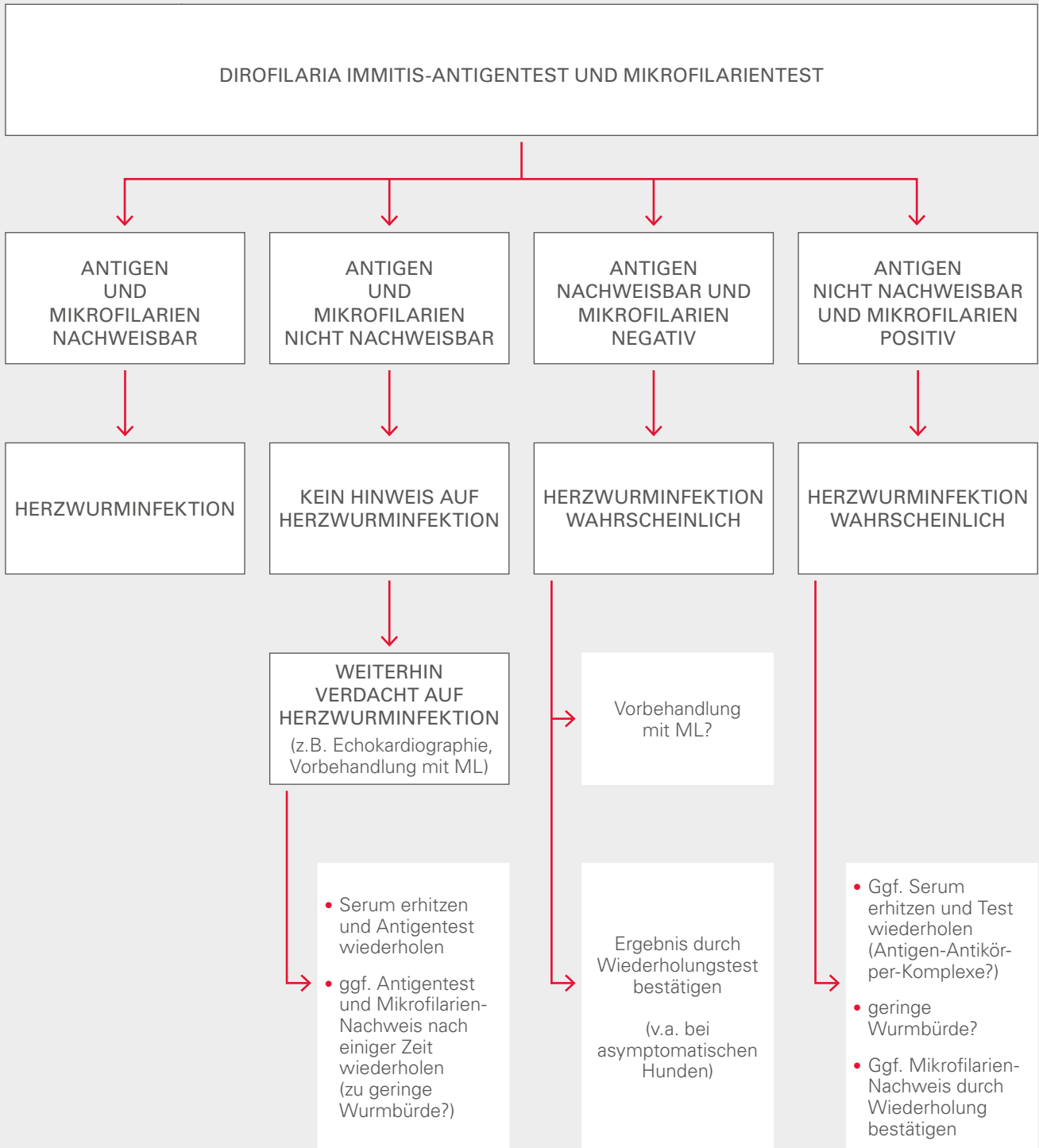


ABB. 2 Algorithmus Diagnose

DIE DIAGNOSE STEHT – UND JETZT?

Eine bestätigte Herzwurminfektion sollte in jedem Fall behandelt werden, auch wenn zum Zeitpunkt der Diagnose keine klinischen Symptome vorliegen.

Wichtig! Die alleinige Anwendung von makrozyklischen Laktonen als „slow-kill Adultizid“ wird aktuell nicht von der American Heartworm Society (Heartworm Guidelines) empfohlen!

Therapeutisch erfolgt eine Kombination aus adultizider und mikrofilarizider Behandlung sowie einer individuellen symptomatischen Therapie.

Das Risiko für Nebenwirkungen im Rahmen der Therapie kann durch keinen Test vorhergesagt werden.

Bei fehlender oder milder Symptomatik ist die Therapie eher unproblematisch. Bei Patienten mit schwerer Herzwurmerkrankung oder Begleiterkrankungen kann die Behandlung jedoch zur Herausforderung werden. Jeder infizierte Hund muss so behandelt werden, als könnten schwere Komplikationen auftreten.

Die Nichteinhaltung einer strikten Bewegungseinschränkung während bzw. sechs bis acht Wochen nach der letzten adultiziden Therapie, stellt das größte Risiko für Komplikationen dar.

Ziel der Herzwurmtherapie ist die Verbesserung der klinischen Symptomatik und die Eliminierung aller Herzwurmstadien mit minimalen Komplikationen während und nach der Behandlung.

Gegebenenfalls ist vor der Verabreichung des Adultizids eine Stabilisierung des Patienten erforderlich (z.B. Glukokortikoide, Diuretika, Vasodilatoren).

● WESHALB UND WELCHE KOMPLIKATIONEN TRETEN AUF?

Infolge der adultiziden Behandlung sterben die Herzwürmer ab und zerfallen. Diese Wurmfragmente werden in die distalen Pulmonalarterienäste abgeschwemmt und verursachen so Thromboembolien. Eine normale körperliche Aktivität erhöht den Blutfluss zu den so blockierten Gefäßen und nachfolgend kommt es zu einer Ablösung der Kapillärwände, Gefäßrupturen und Fibrosen. Es kommt zu pulmonaler Hypertension sowie zu einem Cor pulmonale mit möglichem Rechtsherz-Versagen.

TAB. 1 // VON DER AMERICAN HEARTWORM SOCIETY EMPFOHLENES THERAPIE-PROTOKOLL ZUR BEHANDLUNG EINER HERZWURMERKRANKUNG

TAG	THERAPIE	TAG	THERAPIE
0	Beginn der Bewegungseinschränkung <ul style="list-style-type: none"> • Bewegungseinschränkung umso strikter, je ausgeprägter die klinische Symptomatik Bei symptomatischen Hunden außerdem <ul style="list-style-type: none"> • Stabilisierung je nach Notwendigkeit • Ggf. Prednisolon: 0,5 mg/kg 2x täglich in der 1. Woche, 0,5 mg/kg 1x täglich in der 2. Woche, 0,5 mg/kg jeden zweiten Tag in der 3. und 4. Woche 	90	Verabreichung Herzwurmprophylaxe 2. Injektion Melarsomin 2,5 mg/kg i.m. Prednisolon 0,5 mg/kg 2x täglich in der 1. Woche, 0,5 mg/kg 1x täglich in der 2. Woche, 0,5 mg/kg jeden zweiten Tag in der 3. und 4. Woche
1	Verabreichung Herzwurmprophylaxe (z.B. Imidacloprid/Moxidectin) <ul style="list-style-type: none"> • Vorbehandlung mit Antihistaminika und Glukokortikoiden (sofern nicht bereits mit Prednisolon anbehandelt) bei Nachweis von Mikrofilarien zur Anaphylaxieprophylaxe • mind. 8 Stunden auf Nebenwirkungen kontrollieren 	91	3. Injektion Melarsomin 2,5 mg/kg i.m. Bewegungseinschränkung noch für 6 bis 8 Wochen nach der 3. Melarsomin-Injektion
1-28	Doxycyclin 10 mg/kg 2x täglich für 4 Wochen	120	Test auf Mikrofilarien <ul style="list-style-type: none"> • Positiv: mikrofilarizide Therapie und erneute Testung nach 4 Wochen
30	Verabreichung Herzwurmprophylaxe	271	Antigentest, Test auf Mikrofilarien (6 Monate nach Therapieende)
60	Verabreichung Herzwurmprophylaxe 1. Injektion Melarsomin 2,5mg/kg i.m. Prednisolon 0,5 mg/kg 2x täglich in der 1. Woche, 0,5 mg/kg 1x täglich in der 2. Woche, 0,5 mg/kg jeden zweiten Tag in der 3. und 4. Woche Bewegungseinschränkung erweitern <ul style="list-style-type: none"> • Boxenruhe • Leinenzwang außerhalb der Hundebox 	365	9 Monate nach der 3. Melarsomin-Injektion Antigentest und Test auf Mikrofilarien <ul style="list-style-type: none"> • Antigentest positiv: erneute Behandlung mit Doxycyclin gefolgt von einer zweimaligen Verabreichung von Melarsomin im Abstand von 24 Stunden

● DOXYCYCLIN

10 mg/kg 2-mal täglich für 4 Wochen vor der ersten adultiziden Behandlung mit Melarsomin.

● MAKROZYKLISCHE LAKTONE

Einige Parasitenstadien von *D. immitis* sind weder gegen makrozyklische Laktone noch Melarsomin empfindlich. Diese therapeutische Lücke kann verringert werden, wenn makrozyklische Laktone bereits zwei Monate vor Beginn der Melarsomin-Therapie verabreicht werden. Hiermit werden Mikrofilarien und empfindliche Larvenstadien eliminiert, während präadulte Würmer reifen können und somit empfindlich gegenüber Melarsomin werden.

Zur Anaphylaxieprophylaxe wird insbesondere bei Hunden mit hoher Mikrofilariendichte eine Vorbehandlung mit Antihistaminika und Glukokortikoiden empfohlen. Topisches Moxidectin ist von der U.S. Food and Drug Administration (FDA) zur Mikrofilarien-Therapie zugelassen. In den zur Zulassung notwendigen Labor- und Feldstudien traten auch bei hoher Mikrofilariendichte keine Nebenwirkungen auf.

● MELARSOMIN

Melarsomin ist das einzige zugelassene Medikament zur Behandlung adulter Herzwürmer.

Aktuell wird von der American Heartworm Society **unabhängig vom Krankheitsstadium** aufgrund der höheren Anwendungssicherheit und Effektivität ein **dreistufiges Injektionsprotokoll von Melarsomin** empfohlen.

Die Injektion erfolgt tief intramuskulär in die lumbale Rückenmuskulatur zwischen L3 und L5. Als Nebenwirkungen der Injektion können leichte Schwellungen und Schmerzen an der Injektionsstelle auftreten. Zur Reduktion der Schmerzen sollte die Verabreichung eines Analgetikums zum Zeitpunkt der Injektion in Erwägung gezogen werden.

WIE KANN ICH EINE HERZWURM-INFESTION VERHINDERN?

• Ganzjährig in endemischen Gebieten

• Bei Reisen in endemische Gebiete

- » Prävention besteht aus Erreger-Kontrolle und Vektor-Kontrolle (2-stufiges Schutzsystem)
- » Erreger-Kontrolle:
 - innerhalb eines Monats nach Beginn der Mückenexposition sollte mit **makrozyklischen Laktonen** (ML) gestartet werden und noch einen Monat nach deren Ende fortgeführt werden
 - Makrozyklische Laktone
 - wirksam gegen Mikrofilarien, Larve 3 und Larve 4
 - Zulassung für 30-tägige Dosierungsintervalle
- » Vektor-Kontrolle:
 - Repellierende Wirkstoffe, z.B.
 - Deltamethrin (Scalibor[®] Halsband): eine Woche vor der Reise anlegen, sechs Monate Wirkungsdauer
 - Permethrin/Imidacloprid (Advantix[®] Spot-on): alle zwei Wochen während der Reise erneuern
 - bei Dämmerung und nachts Haltung im Haus
 - Moskitonetz verwenden (v.a. über Schlafplatz)
- » Besteht die Möglichkeit, dass ein Hund bereits mit *Dirofilarien* infiziert ist (unbekannte Herkunft, Aufenthalt in endemischen Gebieten ohne entsprechenden Schutz) muss vor einer Gabe von ML auf eine Herzwurminfektion untersucht werden; **bei infizierten Hunden, die ML erhielten, kann der Antigennachweis bis zu 9 Monate nach der Infektion unterdrückt sein.**

KATZEN

- Erkranken selten, da widerstandsfähiger gegenüber einer Infektion als Hunde
- Nur gelegentlich geringgradige, transiente Mikrofilariämie → begrenztes Reservoir für Stechmücken, Untersuchung auf Mikrofilarien daher meist nicht sinnvoll
- Nachweis mittels *Dirofilaria immitis*-Antikörper (!) empfohlen → geringe Wurmbürde, z.T. nur männliche adulte Würmer (**Achtung!** Derzeit kein Test auf *Dirofilaria immitis*-Antikörper verfügbar, daher *Dirofilaria immitis*-Antigen sowie bei negativem Ergebnis Wiederholung mit erhitztem Serum)

QUELLENANGABEN/LITERATUR

1. American Heartworm Society (2020): Prevention, Diagnosis, and Management of Heartworm (*Dirofilaria immitis*) Infection in Dogs. <https://heartwormsociety.org/images/pdf/Canine-Guidelines-Summary.pdf>
2. European Scientific Counsel Companion Animal Parasites (2011): Bekämpfung von durch Vektoren übertragenen Krankheiten bei Hunden und Katzen. <https://escap.de/tieraerzte/empfehlungen/vbds/>
3. Kronefeld M, Kampen H, Sassnau R, et al. Molecular detection of *Dirofilaria immitis*, *Dirofilaria repens* and *Setaria tundra* in mosquitos from Germany. *Parasit Vectors* 2014;7:7-30.
4. Munoz et al. Massive microfilaremia in a dog subclinically infected with *Acanthocheilonema drancunculoides*. *Parasitology International* 2020;76:102070.
5. Pantchev et al. Diagnosis of imported Canine Filarial Infections in Germany 2008-2010. *Parasitol Res* 2011;109:61-76.
6. Venco et al. Heat treatment and false-positive heartworm antigen testing in ex vivo parasites and dogs naturally infected by *Dirofilaria repens* and *Angiostrongylus vasorum*. *Parasit Vectors* 2017;10:476.

HAFTUNGSAUSSCHLUSS

Die Erkenntnisse der Tiermedizin unterliegen stetigem Wandel durch Forschung, Neuentwicklungen und klinische Erfahrungswerte.

Trotz sorgfältiger Prüfung und Recherche kann Biocontrol für Dosierungen und Applikationsformen von Medikamenten sowie für die Vollständigkeit der diskutierten Themengebiete keine Gewähr übernehmen.

Jede medizinische Fragestellung muss individuell für den jeweiligen Patienten betrachtet, jede weiterführende Diagnostik und jede Therapie auf das entsprechende Tier und dessen Bedürfnisse sowie die Anforderungen des Tierhalters zugeschnitten werden.

Die von uns angefertigten Labor-Informationen sind als unterstützender Leitfaden zu betrachten, ersetzen aber nicht die kritische Auseinandersetzung mit der Fachliteratur und ggf. die Konsultation von Spezialisten.



BIOCONTROL

EIN TEAM FÜR'S TIER

Rufen Sie uns an. Schreiben Sie uns.
Wir freuen uns auf den direkten
Kontakt zu Ihnen.

KONTAKT

Biocontrol
Labor für veterinärmedizinische Untersuchungen
Konrad-Adenauer-Straße 17
55218 Ingelheim
Tel. 06132 781-234
Fax 06132 781-385
info@biocontrol.de

www.biocontrol.de